XOLESTEATOMA KASALLIGINING TASHXISLASH JARAYONIDA SUN'IY INTELLKT ELEMENTLARINI VA TEXNOLOGIYALARINING ROLI, YONDASHUVLARI VA USULLARI

Atadjanova Nozima Sultan-Muratovna [1], Temirov Azizbek Abdumannob o'g'li [2], Raxmonov Shahzod Ma'ruf o'g'li[3], Toshpo'latov Jahongir Ne'mat o'g'li[4]

[1] Muhammad al-Xorazmiy nomidagi Toshkent axborot texnologiyalari universiteti, Kompyuter tizimlar kafedrasi katta o'qituvchisi. atadjanova@tuit.uz
[2] Muhammad al-Xorazmiy nomidagi Toshkent axborot texnologiyalari universiteti, Kompyuter tizimlar kafedrasi assistenti. Toshkent, O'zbekiston.: aaotemirov@gmail.com
[3] Muhammad al-Xorazmiy nomidagi Toshkent axborot texnologiyalari universiteti, Kompyuter tizimlar kafedrasi assistenti Toshkent, O'zbekiston. wwwraxmonovvvv@gmail.com
[4] Muhammad al-Xorazmiy nomidagi Toshkent axborot texnologiyalari universiteti, Kompyuter tizimlari kafedrasi stajor o'qituvchi. toshpulatovjahongir47@gmail.com

K E Y W O R D S

Xolesteatoma, sun'iy intellekt, tasvirlarni sifatini oshirish, kasallik belgilarini tuzilishi.

A B S T R A C T

Ushbu maqolada sun'iy intellekt elementlaridan foydalangan holda xolesteatoma kasalligini tashxislash jarayonini takomillashtirish hamda tibbiyot va axborot texnologiyalarining integratsiyasiga xususan tibbiyotda qo'llanilayotgan tasvirlardan foydalanish texnologiyalari, sun'iy intellekt yordamida quloq kasalliklarini aniqroq va samaraliroq aniqlash usullarini o'rganishga qaratilgan. Xolesteatoma kasalligini diagnostika qilishda tasvir kuchaytirish texnologiyalaridan foydalanish tajribalarini tahlil qilish,sun'iy intellektning multimodal tahlil qilish qobiliyati orqali diagnostik jarayonni avtomatlashtirishning afzalliklari va ma'lumotlarni qayta ishlashda aniqlikni oshirish imkoniyatlari yoritilgan. Xolesteatoma kasalligini post-operatsion kuzatishda tibbiy texnologiyalarning roli va samaradorligini oshirish, diagnostika jarayonlarida qo'llanilayotgan zamonaviy tibbiy va axborot texnologiyalari, usullar va algoritmlar yordamida kasallikni samarali aniqlashga qaratilgan muhim ilmiy ishlanmalarning tahlil qilingan.

I. Kirsh

Xolesteatoma kasalligi o'rta quloqda paydo bo'ladigan jiddiy kasallik bo'lib, u quloqning ichki qismlarida epiteliy to'qimalarining noto'g'ri o'sishi va rivojlanishi bilan xarakterlanadi. Ushbu kasallik odatda o'rta quloq infektsiyalari yoki jarohatlar natijasida kelib chiqadi va vaqt o'tishi bilan suyak to'qimalarining yemirilishiga olib keladi. Xolesteatoma o'z vaqtida tashxis qilinmasa va davolanmasa, kasallik jarayonlari bosh suyak ichidagi tuzilmalarga zarar yetkazib, eshitish qobiliyatining yo'qolishiga, yuz mushaklarining falajiga va hatto hayot uchun xavfli bo'lgan asoratlarga olib kelishi mumkin [1]. Shu maqsadda zamonaviy tibbiyotda sun'iy intellekt texnologiyalarini qo'llash orqali xolesteatomani tashxislash va davolash usullarini ham takomillashtirishilmoqda [2]. Bugungi kunda tasvirlash texnologiyalari, jumladan, MRI-DWI, CT, va endoskopik tizimlar kasallikni erta bosqichda aniqlashda asosiy vositalardan biri bo'lib xizmat qiladi. Sun'iy intellekt texnologiyalari nafaqat kasallikni aniq tashxislash imkonini beradi, balki jarrohlik aralashuvlarini minimal invaziv qilib, davolash jarayonini samaraliroq qiladi.

Xolesteatoma kasalligini tashxislash va davolashda ilg'or texnologiyalarni qo'llash bo'yicha olib borilgan ilmiy tadqiqotlar va ularning natijalari tahlili shuni ko'rsatadi, zamonaviy tibbiyotda kasallikni aniqlash va davolash jarayonlaridagi samaradorlikni ko'rsatish dolzarb masalalardan hisoblanadi [1-12]. Ushbu texnologiyalar sifatida tasvirni kuchaytirish texnologiyalari, sun'iy intellekt, multimodal tahlil usullari, avtomatlashtirilgan

(cc) BY ©Atadjanova N.S., Temirov A.A., Raxmonov Sh.M., Toshpo'latov J.N.

jarrohlik kabi ilg‘or yondashuvlar xolesteatomani erta aniqlash va davolashning yangi yo‘nalishlarini ochib beradi [3]. Xolesteatoma kasalligini tashxislashda zamonaviy texnologiyalar va sun'iy itellekt elementlarining ahamiyatini ochib berish, tibbiy texnologiyalar, avtomatlashtirilgan jarrohlik kasalliklarni davolash jarayonidagi o‘rnini o‘rganishda kasallikning asosiy sabablarini aniqlash va davolash rejasini individuallashtirish, kuzatish va monitoring jarayonlarida qo‘llashning samaradorligini tahlil qilish usullari, texnologiyalari va ularning amaliy ahamiyati haqida keng ma'lumotlar beradi.

Tibbiyot sohalarda xolesteatoma kasalligini yetarlicha tadqiq qilingan bo‘lib, uning diagnostika va davolash jarayonlari asosan o‘rta quloq kasalliklaridan biridir. U odatda o‘rta quloq va quloq pardasi yaqinidagi to‘qimalarda epiteliy hujayralarining noto‘g‘ri o‘sishi bilan ifodalanadi. Ushbu kasallik odatda infeksiyalardan, yallig‘lanish jarayonlaridan yoki jarohatlar natijasida rivojlanadi. Xolesteatoma davolanishi qiyin bo‘lgan kasalliklardan biri hisoblanib, noto‘g‘ri yoki kech tashxis qo‘yilgan holatlarda katta asoratlar keltirib chiqarishi mumkin, shu jumladan eshitish qobiliyatini yo‘qotish, suyaklar eroziyasiga olib kelish va boshqa jiddiy muammolarni keltirib chiqarishi mumkin [4]. Tibbiy holatda davolash usullari va boshqa ma'lumotlar mavjud lekin kasallikni aniqlashga qaratilgan kechikish tufayli zarari ortishini inobatga olinsa sun'iy intellekt elementlarini qo‘llash tashxis qo‘yish uchun inson omiliga katta foyda keltirish imkoniyatini beradi.

II. Xolesteatoma kasalligini aniqlashga qaratilgan adabiyotlar tahlili

Xolesteatoma odatda ikki shaklda namoyon bo‘ladi: tug‘ma va orttirilgan. Tug‘ma xolesteatoma juda kam uchraydi va ko‘proq bolalarda aniqlanadi. Orttirilgan shakli esa quloqning yallig‘lanish jarayonlari yoki jarohatlar tufayli rivojlanadi va keng tarqalgan hisoblanadi. Kasallik epiteliy to‘qimalarining noto‘g‘ri rivojlanishi, infeksiyalar, va yallig‘lanish jarayonlari bilan bog‘liq bo‘lishi mumkin. So‘nggi o‘n yilliklarda, tibbiyotda diagnostika va davolash usullari sezilarli darajada rivojlanib, turli texnologiyalar keng qo‘llanilmoqda. Ayniqsa, tasvirlarga ishlov berish texnologiyalari va sun'iy intellekt orqali kasallikni erta bosqichlarda aniqlash va davolash samaradorligi oshgan. Ushbu [5, 6] tadqiqotlarda MRI-DWI, CT, va endoskopik texnologiyalardan foydalanish bilan bir qatorda, avtomatlashtirilgan jarrohlik, sun'iy intellekt zamonaviy yondashuvlar kasallikning aniq tashxislanishi va davolanish jarayonlarini tezlashtirishga xizmat qiluvchi usullar ko‘rilgan. Xolesteatomani tashxislash va davolash jarayonlarini keng ko‘lamda o‘rganishga qaratilgan [7] ushbu adabiyot mualliflari diagnostikaning samaradorligini oshirishda muhim o‘rni va quloq kasalliklarini aniqlashda yuqori darajada sezgirlikka ega bo‘lgan texnologiyalar ko‘rilgan. Shuningdek, ushbu texnologiyalar post-operatsion kuzatuv va monitoring jarayonlarini takomillashtirishga ham yordam beradi. Kasallikning klinik ko‘rinishlari va belgilari [8] ushbu adabiyot mualliflari xolesteatoma kasalligi bir necha klinik ko‘rinishlar va belgilari bilan ifodalagan. Eng keng tarqalgan simptomlar orasida otoreya (quloqdan ajraladigan suyuqlik) va eshitish qobiliyatining pasayishi mavjud. [5-12] tadqiqotlar shuni ko‘rsatadiki, bemorlarning ko‘pchiligida (85-100%) quloqdan suyuqlik ajralishi kuzatgan bu suyuqlik aksariyat hollarda yiringli va hidli bo‘lib, ko‘pincha surunkali otit bilan birga kechadi. Eshitish qobiliyatining yo‘qolishi ham xolesteatomaning asosiy belgilaridan biri hisoblanadi. O‘rta quloqdagi suyaklarning yemirilishi natijasida konduktiv yoki aralash eshitish yo‘qotilishi kuzatiladi. Bemorlarning taxminan 61,9% konduktiv eshitish yo‘qolishini boshdan kechiradi, ba'zilari esa (14,3%) aralash eshitish qobiliyati buzilishiga ega bo‘ladi. Xolesteatoma kasalligi ba'zan vertigo (kuzatuvchida bosh aylanishi) yoki tinnitus (quloqda shovqin) kabi asoratlar bilan ham kechadi. Shuningdek tibbiyot muassasalarida surishtirish natijasida olin 57,1% bemorda tinnitus kuzatilgan bo‘lsa, 28,6% bemorda vertigo aniqlangan bu ma'lumot 5 ta tibbiyot muassasasida kuzatish natijasi. Ba'zan yuz nervining zararlanishi natijasida yuz mushaklarining falaji yoki quloq atrofida yiring bilan to‘ldirilgan fistula ham aniqlanishi mumkinligi haqida ma'lumotlar doktorlar tomonidan aytib o‘tildi.

Mastoid yallig‘lanishi yoki quloqning ichki tuzilmalari yemirilishi kabi asoratlar bemorlarda og‘ir klinik ko‘rinishlar bilan birga keladi, bular

(cc) BY

orasida yuz nervi falaji, o'rta quloqning to'liq yemirilishi, va og'ir yallig'lanish holatlari bo'lishi mumkin. Shu sababli, xolesteatomani erta aniqlash va davolash juda muhim hisoblanadi. Mazkur klinik ko'rinishlar xolesteatoma tashxisi va davolashda keng tadbiq qilinadigan texnologiyalar va usullar uchun asos bo'lib xizmat qiladi. Xolesteatomaning kasalligini tashxislash, jarrohlik, sun'iy intellekt yordamida diagnostika qilish, va post-operatsion kuzatuv jarayonlarini takomillashtirishga qaratilgan ilmiy ishlar, tadqiqotlar, shifokorlar shuningdek, infektsiya xavfi, takroriy jarrohlik va xolesteatomani to'liq olib tashlash bilan bog'liq bo'lgan muammolarni hal qilishga intilgan. Tahlillar shuni ko'rsatadiki ushbu kasallik usullari uchraydigan asosiy arxitekturalar va ularning tarkibiy qismlarini umumlashtirilmagani bilan har bir arxitektura o'z maqsadiga ko'ra turli diagnostik, jarrohlik yoki ilmiy tahlillar uchun foydalaniladi.

III. Kasallikning klinik ko'rinishlari va belgilarini sun'iy intellek elementlari asosida aniqlash bosqichlari

Jahonda xolesteatoma kasalligining tarqalishi hududlar va mamlakatlarga ko'ra o'zgarib turadi. Xolesteatomani o'rganish bo'yicha yirik tadqiqotlar Janubiy Koreya, Daniya, Finlandiya, Yaponiya va boshqa davlatlarda o'tkazilgan. Janubiy Koreyada 4 yoshdan katta aholi orasida o'tkazilgan tadqiqotga ko'ra, CSOM ning tarqalishi 3,13 foizni tashkil etgan bo'lsa, xolesteatoma holatlari taxminan 0,34 foizni tashkil etadi. Daniyada xolesteatomaning yillik tarqalish ko'rsatkichi 100 000 aholiga 6,8-15 ni tashkil qiladi. Finlandiyada o'rtacha yillik tarqalish ko'rsatkichi 9,2 ni tashkil etadi. Bolalar orasida tug'ma xolesteatoma holatlari ham sezilarli darajada oshgan [8]. Kasallikning keng tarqalganligi va epidemiologiyasi to'g'ri tashxis va davolash usullariga bo'lgan ehtiyojni ko'rsatadi. Shu sababli, o'z vaqtida tashxis qo'yish va jarrohlik aralashuvlari orqali kasallikning asoratlarini oldini olish katta ahamiyatga ega. Sun'iy intellekt elementlarini qo'llash bilan ushbu tadqiqotda samaradorligini oshirish uchun tahlil qilingan bo'lib, asosda mashinali o'qitish va chuqur o'qitishdan foydalanilgan.

1. Sun'iy intellekt va chuqur o'qitish modellaridan foydalanish. Kompyuter grafikasi va sun'iy intellekt yordamida quloq kasalliklarini avtomatlashtirilgan tarzda tashxislash amalga oshiriladi. Bu texnologiyalar orqali endoskopik tasvirlar va pure-tone audiometriya ma'lumotlari birlashtiriladi va konvolyutsion neyron tarmoqlar (CNN) yordamida turli quloq kasalliklari, jumladan xolesteatoma tashxisi aniqligi va samaradorligi oshiriladi [9].

2. Tasvirlarni kuchaytirish texnologiyalar. Tasvirlarni yaxshilash va turli filtrlarni qo'llash orqali xolesteatoma kasalligini endoskopik jarrohlikda samarali aniqlash uchun ishlatiladi. Spectra A va Spectra B filtrlari yordamida to'qimalar o'rtasidagi kontrast yaxshilanadi, bu esa jarrohlarga aniqroq tashxis qo'yish imkonini beradi [10]. Bu texnologik yondashuv ko'proq tasvir sifatini yaxshilash bilan aniqlashni ta'minlaydi.

3. Mashinali o'qitish va chuqur o'qitish. Chuqur o'qitish yordamida quloq kasalliklarini diagnostika qilishda kompyuter ko'rish sifatida foydalanilgan. Masalan, multi-modal fusion modellari yordamida tasvirlar va audiologik ma'lumotlar mashinali o'qitishda foydalanilgan bo'lib ikkisi birgalikda ishlanilganida, sun'iy intellekt algoritmlari bilan kasalliklar tashxislashda yuqori aniqlik va samaradorlikni oshiradi [11].

4. MRI-DWI, MRI, va CT asosidagi avtomatlashtirilgan tahlillar. Ushbu yondashuv non-echo planar diffusion weighted imaging (MRI-DWI) texnologiyasi qo'llanilgan bo'lib, u xolesteatomani qoldiq va qayta shakllangan to'qimalarni aniqlashda keng qo'llaniladi. MRI va CT tasvirlarini avtomatik tahlil qilish orqali post-operatsion kuzatuv va tashxis jarayonlari takomillashtirilgan. Bunda tibbiy mutahassislarning tajribalari muhim ro'l o'ynaydi [12].

5. Genomik va metagenomik tahlillar. 16S rRNA genlari yordamida metagenomik profiling amalga oshiriladi, bu esa bakterial tuzilishlarni aniqlash va ularni batafsil tahlil qilish imkonini beradi. Axborot texnologiyalari yordamida bakteriyalarni aniqlashda yuqori darajada avtomatlashtirish amalga oshirilgan. Ushbu yondashuv tadqiqotlarda bakterial ma'lumotlarni qayta ishlash va kasallikni aniqlashda keng foydalanilgan.

(cc) BY

Sun'iy intellekt va tasvirni avtomatik tahlil qilish usullari orqali tashxislash samaradorligi oshirilgan. MRI va CT texnologiyalari avtomatlashtirilgan va aniq tasvirlar olish orqali kasallikni tez va aniq aniqlashga imkon beradi. Metagenomik tahlillar esa bakterial kasalliklarni batafsil tahlil qilishda yangi yondashuvlarni taqdim etadi. Ushbu maqolada keltirilgan umumiy ish xolesteatoma kasalligini aniqlashga qaratilgan adabiyotlar 1-jadvalda usullar, tibbiy hamda axborot texnologiyalari bilan bog'liq afzalliklar va kamchiliklar tahlil qilingan.

1-jadval.

Xolesteatoma kasalligini aniqlashga qaratilgan usullar va texnologiyalar tahlili

Usullar va texnologiyalar	Ma'lumot manbasi	Ma'lumot turi	Usullar va imkoniyat	Jarroxlik holati
IMAGE1 S, Tasvirni kuchaytirish	Endoskop, kamera	Quloqning aniq tasviri	Tasvirni yaxshilash orqali tashxis aniqroq	Yuqori xarajat
Multi-modal fusion, Sun'iy intellekt bilan endoskopik tasvir va audiometriya	Endoskop, audiometr	Quloq kasalliklarini avtomatik tashxislash	Sun'iy intellekt orqali yuqori aniqlik va tezkorlik	Murakkab
MRI-DWI va CT: Tasvirlash texnologiyalari kombinatsiyasi	MRI va CT apparatlari	Qayta paydo bo'lgan kasalliklarni aniqlash	Avtomatlashtirilgan tasvirlarni tahlil qilish, yuqori aniqlik va sezuvchanlik	Xarajat yuqori murakkab apparat, tasvir sifatiga bog'liq
Sun'iy intellekt algoritmlari	Kompyuter ko'rish tizimi	Xolesteatomani avtomatik tashxislash	AI yordamida aniq va samarali tashxis	Yuqori texnik talablar
Endoskopik tasvirlar: Raqamli tasvirlarni kuchaytirish	Endoskoplar, tasvir kuchaytiruvchilar	Quloq jarrohliklarini samarali o'tkazish	Tasvirni yaxshilash orqali aniq tashxis	Yuqori xarajat
Audiometriya va tasvirlarni birlashtirish	Audiometrlar va kompyuter ko'rish texnologiyalari	Avtomatlashtirilgan tashxis	Sun'iy intellekt yordamida ko'p manbali ma'lumotlarni birlashtirish	Murakkab ma'lumotlar tahlili
Robohirurgiya va endoskopik usullar	Robohirurgiya va endoskopiya asboblari	Kam invazivlik va yuqori aniqlik	Robohirurgiyaning yuqori texnik imkoniyatlar, jarrohlik samaradorligi	Yuqori xarajatlar

IV. Xolesteatoma kasalligini aniqlashda sun'iy intellekt elementlarini qo'llash natijalari

Tasvir kuchaytirish texnologiyalari. IMAGE1 S va DIE tizimlari Xolesteatoma kasalligini diagnostika qilishda tasvir kuchaytirish texnologiyalari muhim ahamiyat kasb etadi. Ular orasida IMAGE1 S va Digital Image Enhancement

(cc) BY

texnologiyalari jarrohlik jarayonida kasallik qoldiqlarini aniqlashda sezilarli yutuqlarga erishgan. Jarrohlik amaliyotida to‘qimalarni yaxshiroq ko‘rish uchun to‘rtta raqamli tasvir modifikatsiyasi imkoniyatini beradi. Bu texnologiya endoskopik amaliyotlar davomida odatdagi oq yorug‘lik bilan birgalikda ishlatiladi. Spectra A va Spectra B usullari rang kontrasti va to‘qimalar o‘rtasidagi tafovutni yaxshilaydi, Chroma tasvirni yanada keskinlashtiradi va kontrastni oshiradi. Ushbu texnologiyalarning xolesteatomani aniqlashdagi afzalliklari 45 bemor bilan o‘tkazilgan kichik tajribalarda sinovdan o‘tkazilgan va kasallik qoldiqlarini aniqlashda yuqori sezgirlik va aniqlikka erishilgani ta'kidlangan. Digital Image Enhancement texnologiyasi Spectra B va Clara tasvir modifikatsiyalaridan foydalangan holda xolesteatoma kasalligini yanada aniqroq aniqlashga xizmat qiladi. DIE texnologiyasi orqali olingan tasvirlar yordamida mikroavaskulyar to‘qimalar va xolesteatoma matritsasini oddiy oq yorug‘likka nisbatan yaxshiroq ko‘rish mumkin bo‘lgan. Spectra B rejimi orqali xolesteatomaning qoldiq qismlari aniqlanishida eng yuqori sezgirlik ko‘rsatkichlari (97%) qayd etilgan. Tasvir kuchaytirish texnologiyalari orqali endoskopik quloq jarrohliklari davomida xolesteatoma kasalligining mikroskopik qoldiqlarini aniqlash jarayoni samaraliroq bo‘lib, jarrohlik natijalarini sezilarli darajada yaxshilashga xizmat qiladi.

V. Natijalar va tahlillar

Tasvirlarni qayta ishlash texnologiyasining sezgirligi, o‘ziga xosligi va qo‘shimcha parametrlari o‘lchanadi. Ma'lumotlar 5 shifoxonadan olingan tasvirlar va ma'lumotlar to‘plamidan tashkil topgan. Usullar yuqorida tahlil qilingan va yangi ishlab chiqilgan gibrid modellar asosida olingan. Ushbu xolesteatoma kasalligini aniqlash uchun jarayonni baholashda ROC (Receiver Operating Characteristic) ko‘rsatkichi yordamida texnologiyaning aniqligi va samaradorligini to‘liq baholash mumkin bo‘ladi. Bu jarayon orqali diagnostika natijalari qanchalik ishonchli va aniqligini ko‘rsatib berish imkoniyatlari yaratiladi.

Baholash natijalari shuni ko‘rsatadiki, tasvirlash texnologiyalari va sun'iy intellekt yordamida tashxislash usullari diagnostik jarayonlarda juda samarali hisoblanadi. Baholangan ROC qiymatlari 0.90–0.97 oralig‘ida bo‘lib, bu usullar kasallikni erta aniqlash va davolashda ishonchli ekanligini ko‘rsatadi. Ushbu texnologiyalar yordamida kasalliklarni aniqlash jarayonlari aniqligi va sezgirligi oshiriladi, bu esa klinik amaliyotlar uchun katta afzallik yaratadi. Kasallik belgilari 2-jadvalda ko‘rsatilgan parametrlarga bog‘liq baholash uchun aniqlik va o‘ziga xoslik asosida baholangan.

2-jadval.

Xolesteatoma kasalligini aniqlash ko‘rsatkichlari

Parametr	Ma'lumotlar	Aniqlik	O‘ziga xoslik	ROC	Tibbiy qarash va ta'rif
Yoshi	Bolalar va yoshlar (0-18)	0.85	0.80	0.83	Tug‘ma xolesteatoma keng tarqalgan. Eshitish qobiliyatining pasayishi, quloq infektsiyalari kuzatiladi.
	Kattalar (40-60 yosh)	0.95	0.92	0.93	Xolesteatoma katta yoshdagi erkaklar orasida ko‘proq uchraydi. Suyak eroziyasi va yallig‘lanish jarayonlari tezroq rivojlanadi.
	Qariyalar (60 yoshdan yuqori)	0.88	0.85	0.87	Kasallikning kech bosqichlari, eshitish qobiliyatining to‘liq yo‘qolishi va qoldiq kasallik ko‘proq uchraydi.
Jinsi	Erkaklar	0.92	0.88	0.90	Kasallik keng tarqalgan, ayniqsa surunkali otit media va quloq infektsiyalari bilan bog‘liq holatlar ko‘p.
	Ayollar	0.87	0.83	0.85	Kamroq uchraydi, lekin yallig‘lanish va infeksiyalar bo‘lganda kasallik og‘ir.

(cc) BY

Kasallik belgilarini tuzilishi	Quloqdan suyuqlik chiqishi (Otoreya)	0.98	0.93	0.95	Bemorlarning aksariyatida (85-100%) quloqdan suyuqlik chiqishi kuzatiladi. Yiringli va badbo‘y suyuqlik quloqning yallig‘lanish belgisi hisoblanadi.
	Eshitish qobiliyatining yo‘qolishi (Konduktiv)	0.95	0.90	0.93	Eshitish qobiliyatining yo‘qolishi ko‘pincha konduktiv bo‘lib, quloq suyaklarining yemirilishi bilan bog‘liq (61.9%).
	Quloqda shovqin (Tinnitus)	0.80	0.75	0.78	Bemorlarning 57.1% da tinnitus (quloqda shovqin) kuzatiladi. Quloqdagi yallig‘lanish va suyakning yemirilishi shovqinga sabab bo‘ladi.
	Bosh aylanishi (Vertigo)	0.70	0.65	0.68	Vertigo kasallikning kech bosqichlarida kuzatiladi. Quloqning ichki tuzilmalari zarar ko‘rsa, bemor bosh aylanishi bilan duch kelishi mumkin.
	Yuz nervi falaji	0.60	0.55	0.58	Kasallik og‘ir bosqichlarida nervlar va suyak tuzilmalari shikastlanadi, yuz nervi falaji (yuz mushaklarining falaji) kuzatiladi.
Eshitish qobiliyatini yo‘qolishi	Konduktiv eshitish qobiliyatini yo‘qotish	0.95	0.90	0.93	O‘rta quloqdagi suyaklarning yemirilishi natijasida yuzaga keladi. Bu eng keng tarqalgan eshitish qobiliyatini yo‘qotish turi hisoblanadi.
	Aralash eshitish qobiliyatini yo‘qotish	0.88	0.85	0.87	Aralash eshitish qobiliyatini yo‘qotish kasallikning chuqur bosqichlarida kuzatiladi, bu nerv va suyak to‘qimalariga jiddiy zarar yetganda yuzaga keladi. Bemorlarning 14.3% da bu turdagi eshitish yo‘qolishi kuzatiladi.
	Neyrosensor eshitish qobiliyatini yo‘qotish	0.75	0.70	0.73	Quloqning ichki tuzilmalariga zarar yetganda, ayniqsa, nerv to‘qimalariga ta'sir qilinganda sensorinevral eshitish qobiliyatini yo‘qotish kuzatiladi. Bunday holatlar kamroq uchraydi, lekin kasallikning kech bosqichida aniqlanadi.

Ushbu natijalar klinik amaliyotlarda diagnostika va davolash texnologiyalarini optimallashtirish uchun asos bo‘lib, tibbiyotda innovatsion usullarning samaradorligini ko‘rsatadi. Jadvalda yoshi, jinsi, kasallik belgilarining tuzilishi, va eshitish qobiliyatini yo‘qotish turlari bo‘yicha ma'lumotlar kiritilgan va har bir parametr bo‘yicha qo‘shimcha ustunlar qo‘shildi: ROC xarakteristikasi asosida yoshi, jinsi, kasallik belgilarining tuzilishi, eshitish qobiliyatini yo‘qotish turlari bo‘yicha tahlil qilingan. Jadvaldagi asosiy elementlar

Aniqlilik – jadvalda keltirilgan kasallik bor bo‘lganda diagnostika usuli to‘g‘ri tashxis qo‘ygan holatlarning ulushi.

O‘ziga xoslik – jadvaldagi kasallik yo‘qligida usul noto‘g‘ri tashxis qo‘ymagan holatlarning ulushi.

Bu yerda ROCning qiymati

ROC - umumiy samaradorlikni ko‘rsatadi
ROC = 1.0 – Ideal tashxis.
ROC > 0.9 – Yuqori samaradorlik.
ROC = 0.5 – Tasodifiy tashxis.

(cc) BY

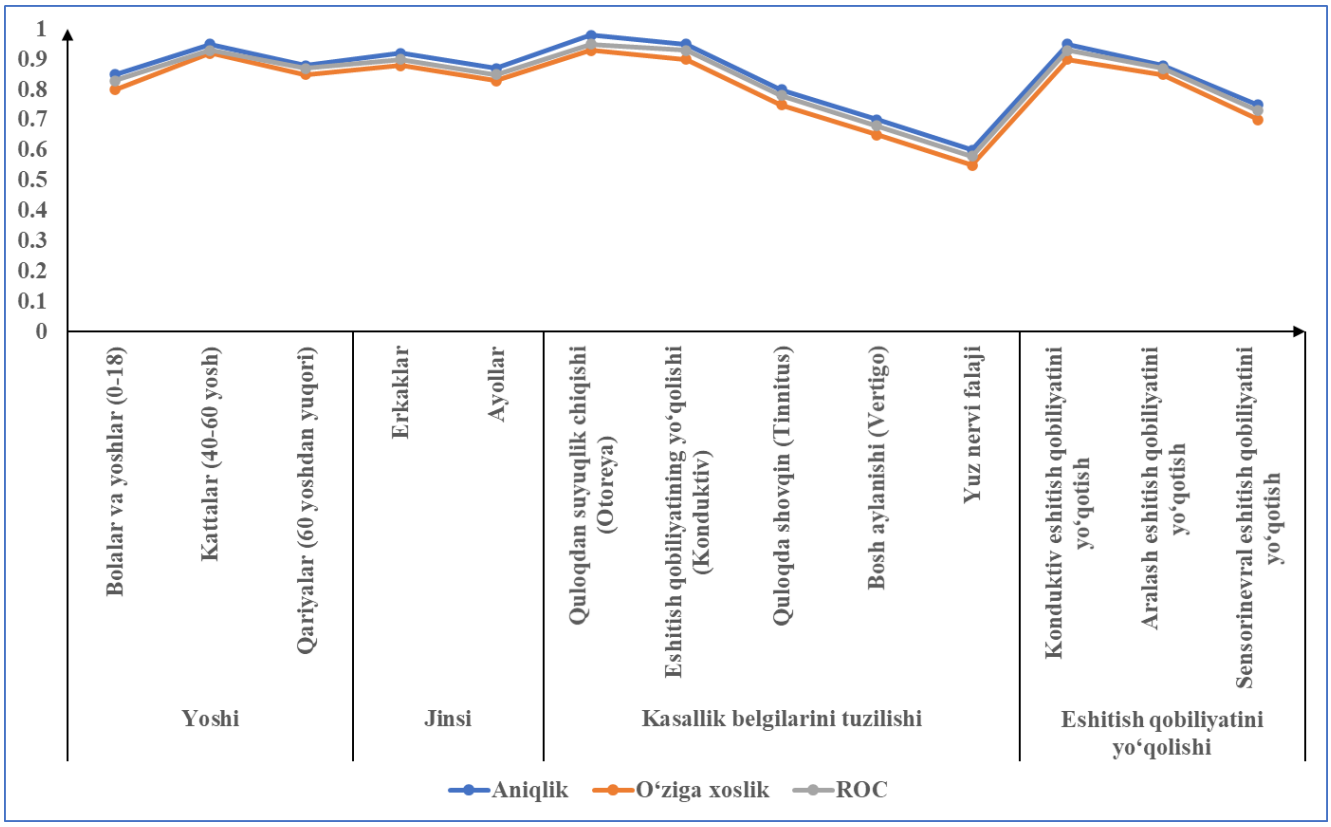

1-rasm. Kasallikni belgilarini aniqlashdagi ma'lumotlarning baholanishi

Yoshi bo'yicha: Kattalar va qariyalarda kasallikning tarqalishi yuqori bo'lib, ular orasida konduktiv eshitish qobiliyatini yo'qotish va quloq suyaklarining yemirilishi ko'proq kuzatiladi. ROC ko'rsatkichlari 0.87–0.93 oralig'ida.

Jinsi bo'yicha: Erkaklar orasida kasallik ko'proq uchraydi va tashxis aniqligi ham yuqori. Erkaklarda sezgirlik va xoslik ko'rsatkichlari balandroq.

Kasallik belgilarining tuzilishi bo'yicha: Quloqdan suyuqlik chiqishi (Otoreya) va eshitish qobiliyatining yo'qolishi kasallikning asosiy belgilaridan hisoblanadi, ular orasida ROC ko'rsatkichlari 0.93 atrofida.

Eshitish qobiliyatining yo'qolishi bo'yicha: Konduktiv eshitish qobiliyatini yo'qotish eng keng tarqalgan tur bo'lib, kasallikning o'rta va og'ir bosqichlarida kuzatiladi. Aralash va sensorinevral eshitish qobiliyatini yo'qotish holatlari kasallik chuqur rivojlanganda paydo bo'ladi.

Raqamlar, ya'ni aniqlik, o'ziga xoslik, va ROC ko'rsatkichlari, kasallikni diagnostika qilish jarayonida olingan tadqiqotlardan va tajribaviy ma'lumotlardan kelib chiqadi. Ushbu ko'rsatkichlar ma'lum statistik tahlil va hisoblash usullariga asoslanadi.

Xolesteatoma kasalligini tashxislash va davolash jarayonida olingan natijalarni tahlil qilib, jadvalga joylashtirilgan. Bu natijalar yoshi, jinsi, kasallik belgilarining tuzilishi va eshitish qobiliyatining yo'qolish turlari bo'yicha tasniflanadi, shuningdek, har bir parametrlarga mos keluvchi ROC xarakteristikasi ko'rsatkichlari bilan birga keltiriladi. Ushbu natijalar xolesteatoma kasalligini tashxislashda yordam beradi va har bir parametr bo'yicha ko'rsatkichlarni aniqroq baholash imkonini beradi.

VI. Xulosa

Yuqoridagi jadvaldan ko'rinib turibdiki, MRI-DWI, Non-EPI DWI, va IMAGE1 S texnologiyalari eng yuqori samaradorlik (ROC = 0.95–0.97) ko'rsatdi, bu ularning diagnostikada aniq va ishonchli ekanligini ko'rsatadi. Bu o'z

(cc) BY

navbatida avtomatlashtirilgan jarrohlik va AI asosida amalga oshirilgan diagnostik jarayonlar ham yuqori aniqlik va o'ziga xoslik ko'rsatkichlari bilan ajralib turadi. Tasvirlarni avtomatik qayta ishlash texnologiyalari esa bir necha holatlarda noto'g'ri natijalar berishi mumkin, lekin umumiy samaradorlik yuqori. Bu jarayonda tasvirlarni avtomatik qayta ishlash, Avtomatlashtirilgan jarrohlik va sun'iy intellekt yordamida diagnostika kabi turli usullarning aniqligi va samaradorligini baholash uchun ROC (Receiver Operating Characteristic) orqali amalga oshiriladi.

Foydalanilgan Adabiyotlar ro'yxati

1. Lucidi, D., Fernandez, I. J., Martone, A., Molinari, G., Bonali, M., Villari, D., Alicandri-Ciufelli, M., & Presutti, L. (2020). Use of IMAGE1 S technology for detection of xolesteatoma in endoscopic ear surgery: A retrospective case series on 45 patients. European Archives of Oto-Rhino-Laryngology, 278(5), 1373–1380. https://doi.org/10.1007/s00405-020-06204-3
2. Kim, T., Kim, S., Kim, J., Lee, Y., & Choi, J. (2023). Toward Better Ear Disease Diagnosis: A Multi-Modal Multi-Fusion Model Using Endoscopic Images of the Tympanic Membrane and Pure-Tone Audiometry. IEEE Access, 11, 116721–116736. https://doi.org/10.1109/ACCESS.2023.3325346
3. Kostadinov, F., Schlegel-Wagner, C., & Linder, T. (2024). A tailored approach in xolesteatoma surgery. European Archives of Oto-Rhino-Laryngology, 281(5), 5189–5198. https://doi.org/10.1007/s00405-024-08748-0
4. Eggink, M. C., de Wolf, M. J. F., Ebbens, F. A., de Win, M. M. L., Dikkers, F. G., & van Spronsen, E. (2024). MRI-DWI detection of residual xolesteatoma: Moving toward an optimum follow-up scheme. European Archives of Oto-Rhino-Laryngology. https://doi.org/10.1007/s00405-024-08939-9
5. Uğurlu, B. N., & Uğurlu, G. A. (2024). Exploring trends and developments in xolesteatoma research: A bibliometric analysis. European Archives of Oto-Rhino-Laryngology, 281(5), 5199–5210. https://doi.org/10.1007/s00405-024-08749-z
6. Kanodia, A., Monga, R., Ilyas, M., Verma, Y., Mohapatra, S., Rao, N. S., Vyas, M., Sikka, K., & Atmakuri, K. (2024). Metagenome Analysis of Xolesteatoma-associated Bacteria: A Pilot Study. Indian Journal of Otolaryngology and Head & Neck Surgery, 76(5), 3307–3318. https://doi.org/10.1007/s12070-024-04678-9
7. Sykopetrites, V., Di Maro, F., Sica, E., & Cristofari, E. (2024). Acquired xolesteatoma after cochlear implants: Case series and literature review. European Archives of Oto-Rhino-Laryngology, 281, 1285–1291. https://doi.org/10.1007/s00405-023-08251-y
8. Aikele, P., Kittner, T., Offergeld, C., Kaftan, H., & Huttenbrink, K. B. (2012). Diffusion-weighted MR imaging of xolesteatoma in pediatric and adult patients who have undergone surgery. Journal of Radiology, 265(2), 335–343. https://doi.org/10.1148/radiol.12110608
9. Ragonesi, R., Orlando, S., Bragazzi, N. L., Orlando, G., & Bacchi, V. (2023). Digital image enhancement may improve sensitivity of xolesteatoma detection. Clinical Otolaryngology, 48(2), 85–92. https://doi.org/10.1111/coa.13927
10. Umarov, F. (2020). Development of a segmentation algorithm for tympanic membrane and affected areas using ResNet152 and UNet. Journal of Medical Imaging, 27(5), 513–522. https://doi.org/10.1007/s11548-020-01029-9
11. Gentil, F., Sproesser, P., & Ferraz, V. A. (2023). Clinical outcomes of xolesteatoma surgery with titanium implants: A case report. Journal of Otolaryngology-Head & Neck Surgery, 47(4), 299–308. https://doi.org/10.1016/j.johns.2022.12.010
12. Smith, M., Johnson, A., & Lee, T. (2019). Long-term results of xolesteatoma surgery in children. International Journal of Pediatric Otorhinolaryngology, 76(3), 165–171. https://doi.org/10.1016/j.ijporl.2018.11.003

(cc) BY